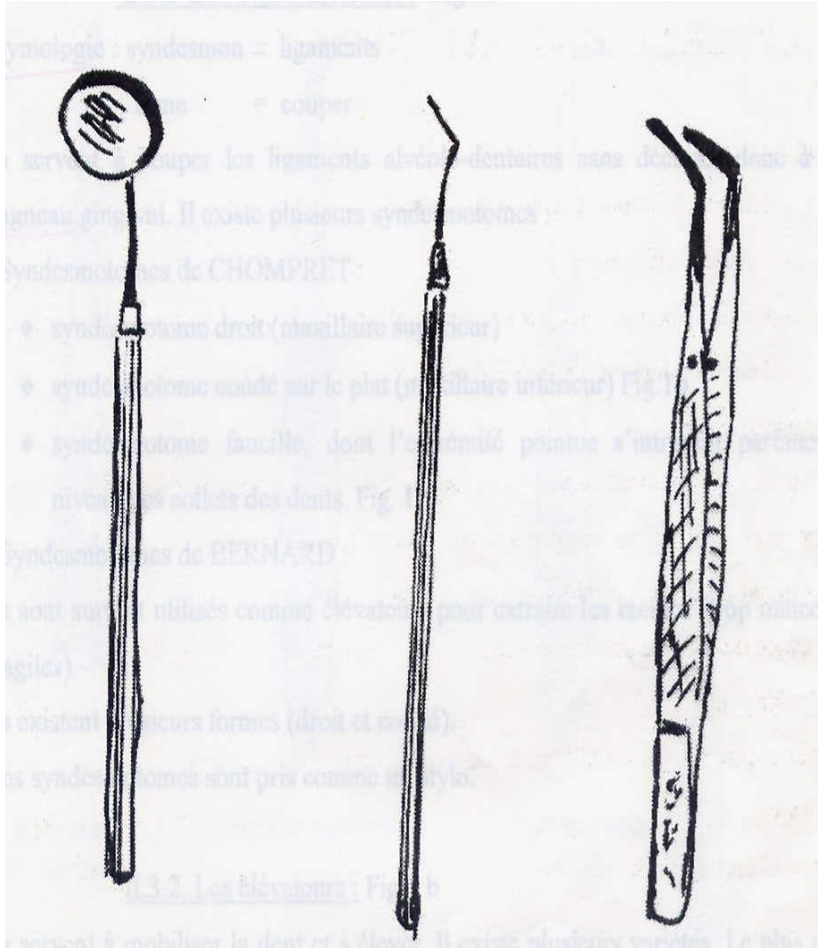


**Instrument d'examen**




**Miroir      Précelle      Sonde**

**Les syndesmotomes**



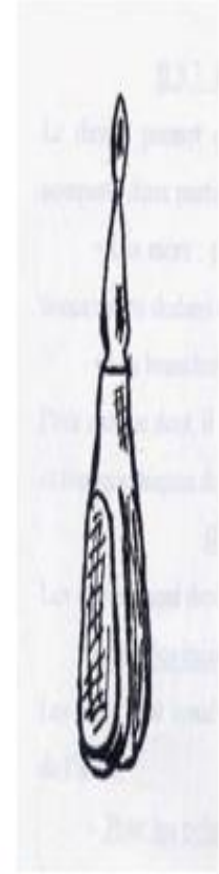**Syndesmotome droit**



**Syndesmotome coudé**




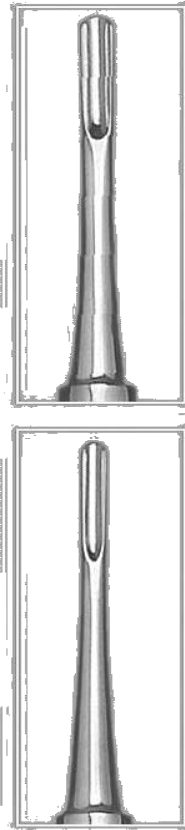
**Syndesmotome faucille**



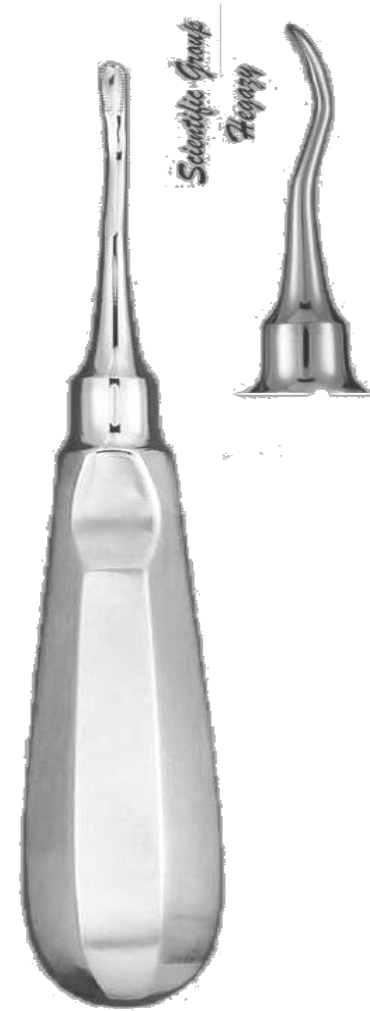
**Syndesmotome de Bernard**



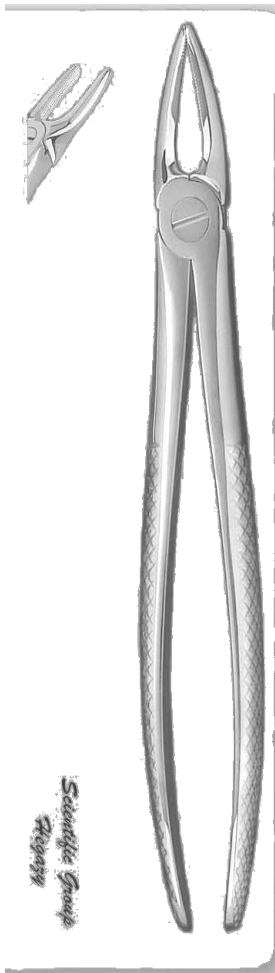
Elévateur droit




Elévateur de winter  
(pied de Biche)



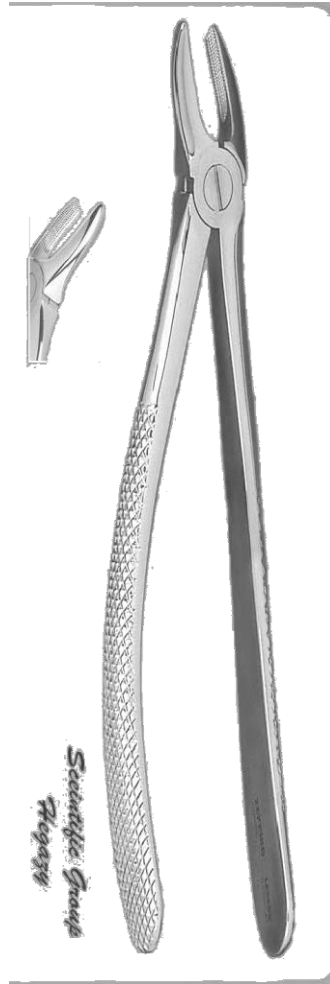
Elévateur en baïonnette



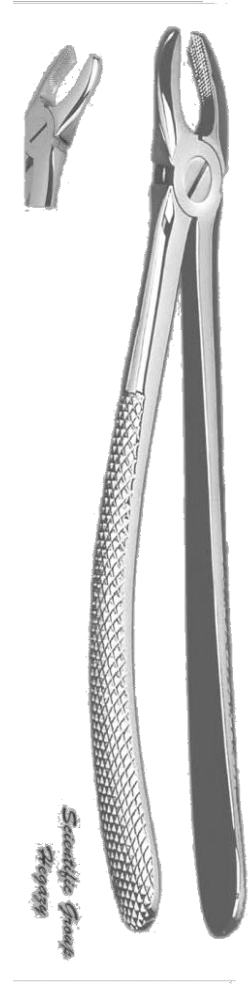
Davier pour incisive>



Davier pour canine>



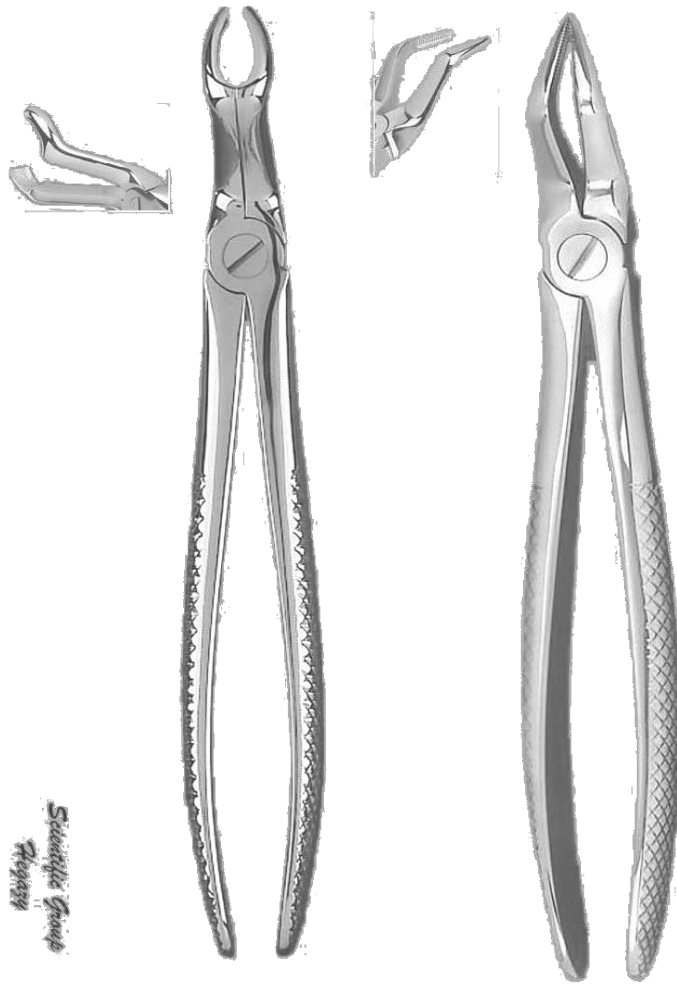
Davier pour PM>



Davier pour molaire >

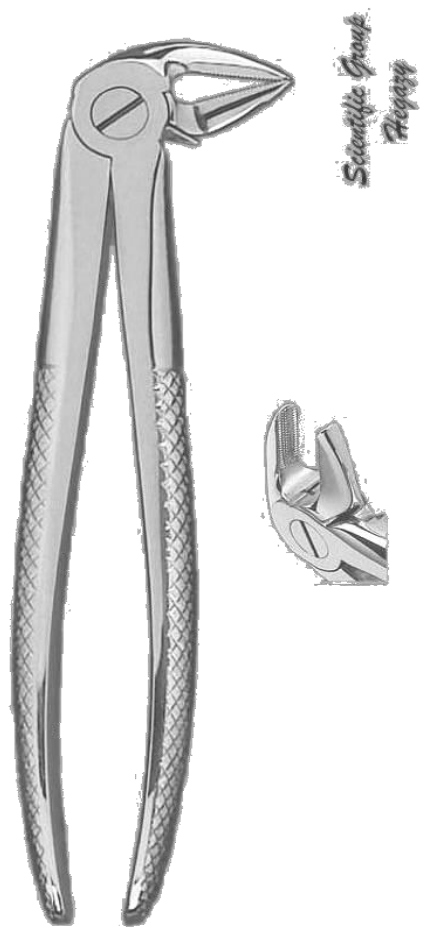


Davier pour racine >

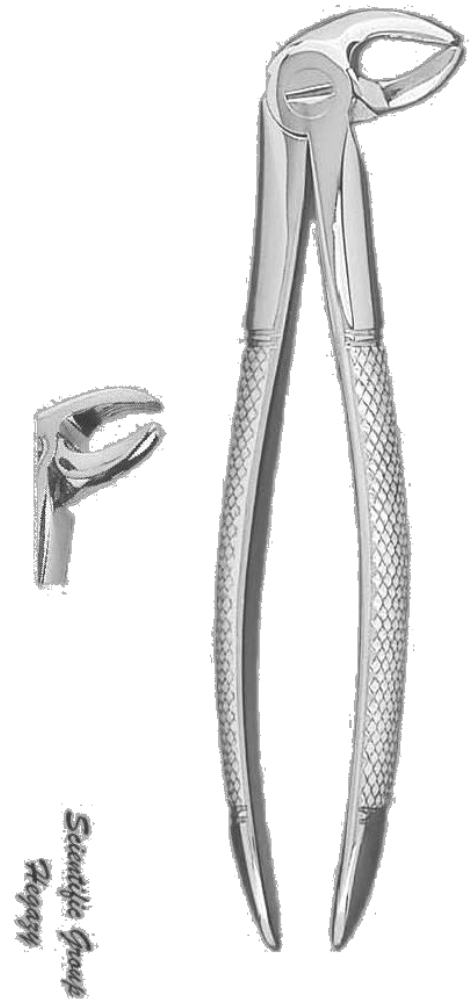

Davier pour DDS>


Davier pour racine DDS>




Davier pour incisive<



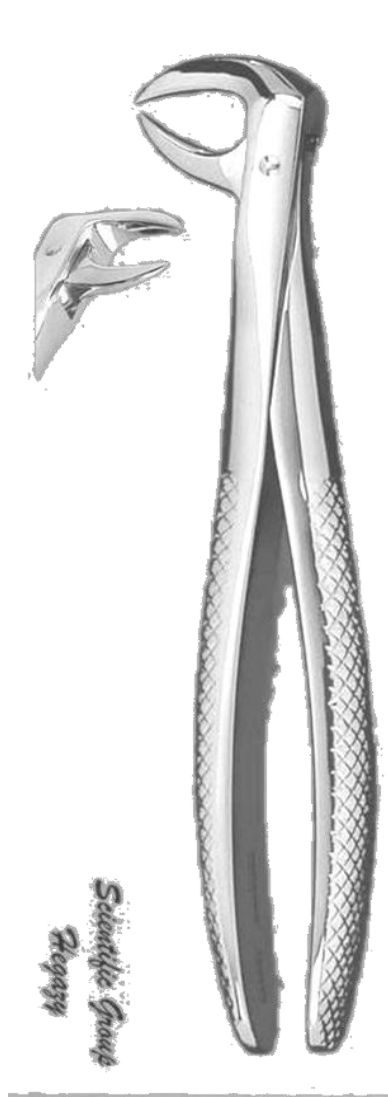
Davier pour canine<




Davier pour PM <



Davier pour molaire<



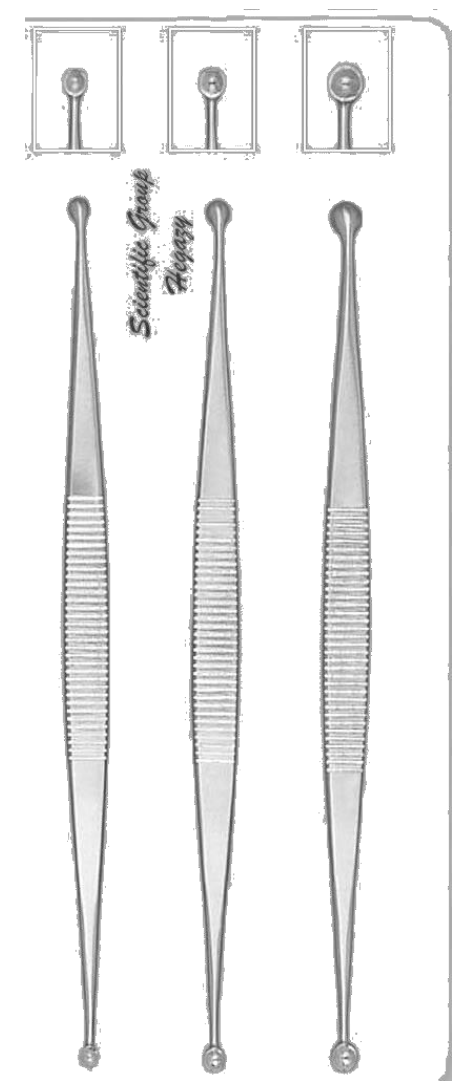
Davier pour racine<



Davier coudé sur le chant



Curettes coudées



Curettes droites

L'instrumentation / 2A médecine dentaire/ pathologie et chirurgie buccale / Dr.FOUADLA

Université Farhet Abbas- Sétif

Faculté de médecine

Département de médecine dentaire

Module de Pathologie et Chirurgie buccale

TD à l'usage des étudiants de 2<sup>e</sup> année

Année universitaire : 2019-2020

# L'instrumentation

**Dr FOUADLA**

**Maitre assistant en  
pathologie et  
chirurgie buccale**